

INSTITUTO FEDERAL DE EDUCAÇÃO CIÊNCIA E TECNOLOGIA
DE MINAS GERAIS – *CAMPUS* BAMBUÍ
BACHARELADO EM MEDICINA VETERINÁRIA

Fabiano Elias Pereira Lasmar

**DESCRIÇÃO DE PARTOS DISTÓCICOS EM BOVINOS NA REGIÃO DE BAMBUÍ
- MG**

BAMBUÍ-MG

2025

FABIANO ELIAS PEREIRA LASMAR

**DESCRIÇÃO DE PARTOS DISTÓCICOS EM BOVINOS NA REGIÃO DE BAMBUÍ
- MG**

Trabalho de Conclusão de Curso apresentado ao Curso de Bacharelado em Medicina Veterinária do Instituto Federal de Minas Gerais - Campus Bambuí para obtenção do grau de Bacharel em Medicina Veterinária.

Orientadora: Profa. Dra. Candice Mara Bertonha

BAMBUÍ-MG

2025

Catálogo na Fonte Biblioteca IFMG - Campus Bambuí

L345d Lasmar, Fabiano Elias Pereira.
Descrição de partos distócicos em bovinos na região de Bambuí - MG.
/ Fabiano Elias Pereira Lasmar. – 2025.
39 f. : il.; color.

Orientadora: Prof.(a): Dra. Cândice Mara Bertonha.
Trabalho de Conclusão de Curso (graduação) - Instituto Federal de
Educação, Ciência e Tecnologia de Minas Gerais – Campus Bambuí,
MG, Curso Bacharelado em Medicina Veterinária, 2025.

1. Bovinocultura. 2. Cesariana. 3. Obstétrica. I. Bertonha, Cândice
Mara. II. Instituto Federal de Educação, Ciência e Tecnologia de Minas
Gerais – Campus Bambuí, MG. III. Título.

CDD 636.2083



MINISTÉRIO DA EDUCAÇÃO
SECRETARIA DE EDUCAÇÃO PROFISSIONAL E TECNOLÓGICA
INSTITUTO FEDERAL DE EDUCAÇÃO, CIÊNCIA E TECNOLOGIA DE MINAS GERAIS
Campus Bambuí
Diretoria de Ensino
Departamento de Ciências Agrárias

Faz. Varginha - Rodovia Bambuí/Medeiros - Km 05 - Caixa Postal 05 - CEP 38900-000 - Bambuí - MG
37 3431 4900 - www.ifmg.edu.br

ATA DE DEFESA DE TRABALHO DE CONCLUSÃO DE CURSO

Aos 30 dias do mês de outubro do ano de 2025, às nove horas, por videoconferência, reuniu-se a banca examinadora presidida por mim, Cândice Mara Bertonha e demais membros, Lara Nogueira Silenciato e Bianca Gerardi. Nesta ocasião o discente Fabiano Elias Pereira Lasmar do curso de Bacharelado em Medicina Veterinária, com registro acadêmico de número 0040924 do IFMG - *Campus* Bambuí, defendeu seu Trabalho de Conclusão de Curso (TCC) intitulado "AVALIAÇÃO DAS INTERVENÇÕES OBSTÉTRICAS EM CASOS DE DISTOCIA EM VACAS NA REGIÃO DE BAMBUÍ - MG" e foi APROVADO, com 75,5 (setenta e cinco e meio) pontos.

Este resultado reflete o cumprimento parcial dos critérios de avaliação estabelecidos pelo curso e reconhece os esforços e a dedicação do discente e sua orientadora no desenvolvimento do seu TCC. O lançamento da nota e o conseqüente encerramento do respectivo processo está condicionado ao cumprimento dos procedimentos pós-defesa conforme previstos nos regulamentos vigentes. Tais procedimentos pós-defesa devem ser finalizados dentro do prazo limite de 20 dias úteis dias, a contar da data desta ata. O descumprimento destes procedimentos até a data estipulada implicará em atribuição de nota 0 (zero) e conseqüente reprovação.

A sessão foi encerrada às onze horas. Para constar, eu, Cândice Mara Bertonha, redigi a presente ata que após lida publicamente, foi aprovada e assinada pelo discente e membros da banca examinadora.

Bambuí, 30 de outubro de 2025.



Documento assinado eletronicamente por **Candice Mara Bertonha, Professora**, em 30/10/2025, às 10:57, conforme Decreto nº 10.543, de 13 de novembro de 2020.



Documento assinado eletronicamente por **Bianca Gerardi, Professora EBTT**, em 30/10/2025, às 10:57, conforme Decreto nº 10.543, de 13 de novembro de 2020.



Documento assinado eletronicamente por **Lara Nogueira Silenciato, Professora EBTT**, em 30/10/2025, às 11:25, conforme Decreto nº 10.543, de 13 de novembro de 2020.



A autenticidade do documento pode ser conferida no site <https://sei.ifmg.edu.br/consultadocs> informando o código verificador **2478964** e o código CRC **6B3A9AEA**.

*Aos meus pais, professores e amigos que
me acompanharam nessa caminhada.*

DEDICO

AGRADECIMENTOS

A conclusão deste trabalho e do curso de veterinária só foram possíveis graças ao apoio e contribuição de muitas pessoas, às quais sou profunda e eternamente grato.

Em primeiro lugar, agradeço a Deus, pela força e sabedoria que me permitiram chegar até aqui e por me guiar ao longo de todo o processo de aprendizado.

À minha família, pelo apoio, carinho, paciência e compreensão nos momentos mais difíceis e por acreditarem em mim desde o início. Sem o suporte emocional e incentivo de vocês, este sonho não teria se tornado realidade.

Aos meus professores, mestres e orientadores, que compartilharam seu conhecimento e me inspiraram com suas experiências. Em especial, à professora Cândice Mara Bertonha, minha orientadora, que, com paciência, dedicação e sabedoria, tanto me ajudou.

Aos colegas de casa, curso e amigos, que tornaram essa jornada mais leve e divertida, compartilhando desafios, conquistas e aprendizados. A parceria de vocês foi essencial para que eu pudesse chegar até aqui.

Aos profissionais e funcionários da Universidade e das instituições onde realizei meus estágios, pela oportunidade de aprender e aplicar na prática os conhecimentos adquiridos ao longo do curso. Em especial, ao Médico Veterinário Marcelo Ribeiro Mendoça, que me recebeu durante o estágio obrigatório e compartilhou seu conhecimento.

Por fim, agradeço aos animais, que são os verdadeiros protagonistas da Medicina Veterinária. O cuidado com o bem-estar deles foi a força motriz que me motivou a seguir essa carreira.

A todos, meu mais sincero agradecimento.

“Talvez não tenha conseguido fazer o melhor, mas lutei para que o melhor fosse feito. Não sou o que deveria ser, mas Graças a Deus, não sou o que era antes”.

(Martin Luther King)

RESUMO

A distocia é uma condição clínica que afeta a pecuária bovina em todo o mundo. Representa um desafio para os produtores e é considerada uma das principais causas de morbidade e mortalidade em vacas leiteiras e de corte. O presente trabalho teve como objetivo descrever os casos de distocia em bovinos, que foram acompanhados durante o estágio supervisionado obrigatório, realizado na região de Bambuí - MG. Para tanto, foram acompanhados e descritos cinco casos clínicos de distocias durante o período de estágio, com a descrição das intervenções obstétricas realizadas, desfecho clínico imediato e tratamentos. Além disso, foi realizada uma revisão de literatura sobre a distocia em bovinos, abordando seus fatores de risco, impactos reprodutivos e estratégias de manejo. Os principais achados indicaram que as anomalias de posicionamento fetal e a desproporção feto-pelve foram as principais causas de distocia, exigindo intervenções como tração assistida e cesariana. Concluiu-se que o manejo adequado e a identificação precoce dos fatores de risco são essenciais para reduzir complicações e melhorar a eficiência reprodutiva do rebanho.

Palavras-chave: bovinocultura; cesariana; obstétrica; reprodução animal; tração.

ABSTRACT

Dystocia is a clinical condition affecting the cattle industry worldwide. It poses a significant challenge for producers and is considered a primary cause of morbidity and mortality in both dairy and beef cows. This study aimed to describe dystocia cases in cattle monitored during a mandatory supervised internship conducted in the region of Bambuí, MG. To this end, five clinical cases of dystocia were monitored and reported during the internship period, detailing the obstetric interventions performed, immediate clinical outcomes, and treatments administered. Furthermore, a literature review on bovine dystocia was conducted, addressing its risk factors, reproductive impacts, and management strategies. The main findings indicated that fetal malpositioning and feto-pelvic disproportion were the primary causes of dystocia, requiring interventions such as assisted traction and cesarean section. It is concluded that proper management and early identification of risk factors are essential to reduce complications and improve herd reproductive efficiency.

Keywords: animal reproduction; cattle farming; cesarean section; obstetric traction.

LISTA DE FIGURAS

Figura 1: Esquema representativo do ciclo estral da fêmea bovina.	16
Figura 2: Desenho esquemático de estática fetal alterada de feto bovino, com flexão lateral de cabeça.	27
Figura 3: Novilha da raça Nelore e seu bezerro, ambos em condições clínicas estáveis, momentos após resolução de distocia por intervenção obstétrica.	27
Figura 4: Novilha da raça girolanda, em decúbito esternal, durante a tentativa de expulsão do feto (imagem A). Novilha girolanda, em decúbito, após a tração do natimorto (imagem B). .	29
Figura 5: Novilha da raça girolanda estimulando o neonato, por meio de lambeduras, após manobra obstétrica (imagem A); novilha da raça girolanda e neonato estáveis após manobra obstétrica (imagem B).	30

LISTA DE QUADROS

Quadro 1 : Fases da eutocia e os principais hormônios envolvidos.	19
Quadro 2: Relação de casos acompanhados.	33

SUMÁRIO

1	INTRODUÇÃO	12
2	OBJETIVOS	14
3	REFERENCIAL TEÓRICO	15
3.1	Ciclo reprodutivo das vacas	15
3.2	Eutocia	17
3.2.1	Fase de preparação	17
3.2.2	Fase ativa ou de expulsão	18
3.2.3	Fase de Ocitocina ou Expulsão da Placenta	18
3.3	Distocia em vacas	20
3.4	Manejo clínico obstétrico da distocia em vacas	22
4	MATERIAL E MÉTODOS	25
4.1	Relatos de casos de partos distócicos acompanhados durante o período de estágio ..	25
4.1.1	CASO I: Distocia por desproporção feto-pelve, em novilha Jersey	25
4.1.2	CASO II: Distocia por desvio lateral da cabeça, em novilha Nelore	26
4.1.3	CASO III: Distocia por atonia uterina secundária a trabalho de parto prolongado, em novilha Girolando	28
4.1.4	CASO IV: Distocia por flexão de membros torácicos, em novilha Girolando	29
4.1.5	CASO V: Distocia por flexão de membro torácico direito, em novilha Nelore	30
5	RESULTADOS E DISCUSSÃO	32
6	CONCLUSÃO	36
	REFERÊNCIAS BIBLIOGRÁFICAS	37

1 INTRODUÇÃO

A distocia, ou parto laborioso, é uma condição clínica que afeta a pecuária bovina em todo o mundo e representa um desafio significativo para os produtores, devido às suas implicações econômicas e consequências para a saúde reprodutiva do rebanho. Este fenômeno é caracterizado pelo parto prolongado e/ou dificultoso e é considerado uma das principais causas de morbidade e mortalidade em vacas leiteiras e de corte (AGERHOLM *et al.*, 2024; MISAKA *et al.*, 2022; WELDEYOHANES, 2020).

A ocorrência de distocia está associada a uma série de fatores, incluindo características genéticas, manejo inadequado, idade da vaca, tamanho do bezerro e condições maternas durante o parto. Essa condição representa um desafio para os produtores em termos de custos diretos e indiretos, perda de produção, impacto na saúde reprodutiva das vacas e na eficiência geral do rebanho (MEKONNEN; MOGES, 2016; WELDEYOHANES, 2020).

A distocia na pecuária bovina gera custos diretos e indiretos, incluindo despesas veterinárias, perdas produtivas, mortalidade de bezerros e vacas, além da redução da fertilidade e eficiência reprodutiva do rebanho. Os produtores arcam com gastos relacionados a intervenções veterinárias, medicamentos e procedimentos cirúrgicos, enquanto a maior taxa de mortalidade neonatal reduz o número de bezerros viáveis para venda ou reprodução, intensificando as perdas econômicas (MEKONNEN; MOGES, 2016; MISAKA *et al.*, 2022; ROCHE *et al.*, 2023).

Outro aspecto importante da distocia é o impacto econômico relacionado à produção de leite das vacas afetadas (ABDELA; AHMED, 2016; BLATE; TESFAYE, 2023). Vacas que passam por um parto difícil geralmente experimentam uma redução temporária na produção de leite, devido ao estresse associado ao processo de parto. A redução na produção de leite pode resultar em perdas significativas para os produtores (ABDELA; AHMED, 2016; ROCHE *et al.*, 2023).

Além dos custos diretos e das perdas de produção, a distocia também pode acarretar em prejuízos econômicos a longo prazo, devido aos seus efeitos na saúde reprodutiva das vacas. Vacas que sofrem distocia têm maior probabilidade de desenvolver complicações pós-parto, como retenção de placenta, metrite e endometrite, que podem resultar em custos adicionais de tratamento, redução da fertilidade e aumento do intervalo entre partos (ABDELA; AHMED, 2016; MISAKA *et al.*, 2022; ROCHE *et al.*, 2023). Além disso, a distocia está associada a uma maior probabilidade de descarte precoce de vacas do rebanho, devido a problemas de saúde ou baixa fertilidade, o que também resulta em perdas econômicas (DEMATAWEWA; BERGER,

1997; GONZÁLEZ-LOZANO *et al.*, 2020).

Além disso, a distocia pode ter um impacto negativo na saúde do útero e na função reprodutiva a longo prazo. A lesão uterina causada pelo parto difícil pode resultar em cicatrizes e aderências, que interferem na capacidade do útero de se contrair efetivamente durante o próximo parto, aumentando o risco de complicações obstétricas e distocia recorrente. Essas complicações podem levar a uma redução das taxas de concepção e de sucesso reprodutivo, aumentando, assim, os custos de reprodução e diminuindo a eficiência geral do rebanho (DEMATAWEWA; BERGER, 1997; MEKONNEN; MOGES, 2016; WELDEYOHANES, 2020).

2 OBJETIVOS

O presente trabalho de conclusão de curso objetiva descrever os casos de distocia em bovinos acompanhados durante o período de estágio supervisionado obrigatório, realizado na região de Bambuí - MG. Para isso foram identificadas e relatadas as causas de distocia, detalhando as manobras obstétricas, os tratamentos instituídos para a resolução de cada caso e o desfecho clínico imediato.

3 REFERENCIAL TEÓRICO

3.1 Ciclo reprodutivo das vacas

A reprodução bovina é crucial na pecuária, pois influencia diretamente a produtividade e a eficiência das fazendas. Compreender as características reprodutivas das vacas, a sazonalidade e a puberdade é fundamental para otimizar a gestão reprodutiva e garantir a sustentabilidade econômica (FORDE *et al.*, 2011; LONERGAN *et al.*, 2016).

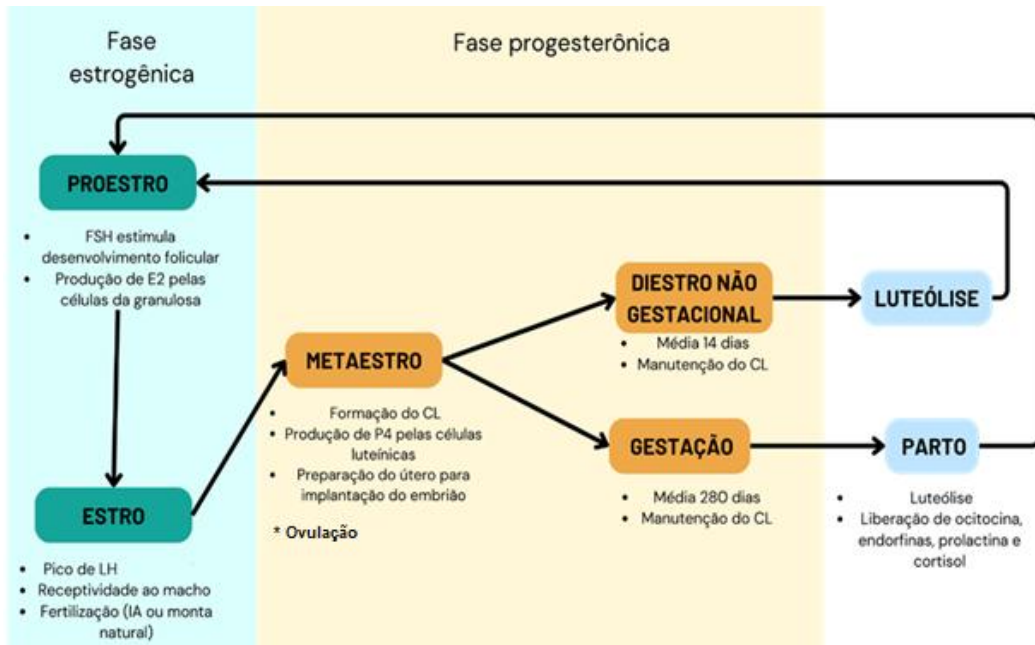
O peso ideal para que ocorra a primeira ovulação varia em torno de 40 a 50% do peso corporal adulto da vaca. Raças de maior porte, como as de corte, tendem a atingir a puberdade mais tarde em comparação às raças de leite. Além disso, uma alimentação inadequada pode retardar o desenvolvimento físico e hormonal, postergando a entrada na fase reprodutiva. A ingestão calórica adequada acelera o desenvolvimento folicular e aumenta a produção dos hormônios necessários para a ovulação (D'OCCHIO *et al.*, 2019; FORDE *et al.*, 2011).

A maturação do eixo hipotálamo-hipófise-ovário é central para o início da puberdade, sendo a secreção de hormônios gonadotróficos, como o hormônio luteinizante (LH) e o hormônio folículo-estimulante (FSH), fundamentais para a maturação folicular e a primeira ovulação. O aumento do estradiol, produzido pelos folículos em desenvolvimento, sinaliza a maturidade reprodutiva da vaca (D'OCCHIO *et al.*, 2019; FORDE *et al.*, 2011).

Embora as vacas sejam poliestras não sazonais, ou seja, apresentam ciclos reprodutivos contínuos ao longo do ano, fatores sazonais podem influenciar indiretamente na eficiência reprodutiva. As variações no fotoperíodo e na temperatura, por exemplo, podem alterar o comportamento estral e a fertilidade, principalmente em regiões com clima extremo. Em situações de estresse térmico, como calor excessivo, o desenvolvimento folicular e a qualidade dos óvulos podem ser comprometidos, resultando em menor taxa de concepção (SOARES *et al.*, 2021). Além disso, as condições de manejo reprodutivo também podem ser ajustadas em função da sazonalidade. Em regiões com estações secas prolongadas, o impacto sobre a disponibilidade de alimentos pode influenciar a sincronização do ciclo estral para coincidir com períodos de maior oferta de pastagens e nutrientes, otimizando a eficiência reprodutiva. Durante a lactação, a demanda energética elevada também pode interferir na ciclicidade estral, especialmente se a vaca estiver submetida a um estresse nutricional relacionado à sazonalidade (D'OCCHIO *et al.*, 2019; HELBLING; LUNA, 2017; SOARES *et al.*, 2021).

O ciclo estral das vacas dura, em média, 21 dias, podendo variar entre 18 e 24 dias. Ele é dividido em quatro fases: proestro, estro, metaestro e diestro (KOJIMA, 2003; RATHBONE *et al.*, 2001) (Figura 1).

Figura 1: Esquema representativo do ciclo estral da fêmea bovina.



Fonte: Do Autor, 2025.

Durante o proestro, sob o efeito do hormônio folículo estimulante (FSH), ocorre o desenvolvimento folicular nos ovários, com o crescimento do folículo dominante. Nas células da granulosa do ovário, há alta produção e liberação de estradiol (E2), que se caracteriza como hormônio dominante desta fase e da fase subsequente, o estro. Na fase do estro, ou cio propriamente dito, há a receptividade ao macho, estimulado pelo pico de LH. Nesta fase, a vaca encontra-se no período adequado para fertilização e pode ser realizada a inseminação artificial ou monta natural. No metaestro ocorre a ovulação, a formação do corpo lúteo no ovário e aumento da produção de progesterona (P4) pelas células luteínicas do ovário. A P4 desempenha um papel essencial na manutenção da gravidez, preparando o útero para a implantação e desenvolvimento do embrião. Se não ocorrer a concepção, a vaca reinicia um novo ciclo estral e, conseqüentemente, o processo reprodutivo (KOJIMA, 2003; LARSON; BALL, 1992; SOARES *et al.*, 2021).

A gestação da fêmea bovina tem uma duração média de 280 dias. Entretanto, a duração exata da gestação pode variar ligeiramente entre 275 e 290 dias, de acordo com a raça da vaca e outros fatores individuais. Ao final da gestação, há uma queda nos níveis de P4,

devido à luteólise causada pela liberação de prostaglandinas pelo útero, o que culmina no início do trabalho de parto. Nesta fase, ocorre uma série de eventos bioquímicos e fisiológicos para facilitar a expulsão do feto, além da liberação de hormônios, como a ocitocina, endorfinas, prolactina e cortisol (BARRACLOUGH *et al.*, 2020; FORDE *et al.*, 2011; LARSON; BALL, 1992).

3.2 Eutocia

A eutocia, também conhecida como parto normal, refere-se à progressão natural e sem complicações do trabalho de parto e da expulsão do feto. Durante esse processo, a vaca exibe sinais típicos de trabalho de parto, como contrações uterinas regulares, dilatação progressiva do colo do útero e a ruptura do saco amniótico, permitindo o avanço do feto pelo canal de parto (MEKONNEN; MOGES, 2016). Geralmente, a vaca apresenta comportamento de inquietação, alternando entre se deitar e se levantar várias vezes, além de lambe a região genital. À medida que o trabalho de parto avança, o bezerro é expulso com relativa facilidade, desde que esteja corretamente posicionado (BARRACLOUGH *et al.*, 2020; MEKONNEN; MOGES, 2016). Se houver complicações, como a má apresentação do feto ou a falha nas contrações, o parto é classificado como distócico (ABDELA; AHMED, 2016; BARRACLOUGH *et al.*, 2020).

De modo geral, a eutocia em vacas ocorre em três fases principais: a fase de preparação, a fase ativa (ou de expulsão) e a fase de expulsão da placenta. Cada etapa requer cuidados específicos para garantir a saúde tanto da vaca quanto do bezerro (ABERA, 2017; MEKONNEN; MOGES, 2016).

3.2.1 Fase de preparação

A fase preparatória do parto começa algumas semanas antes do nascimento, sendo marcada por mudanças fisiológicas e comportamentais na vaca. Esse estágio é iniciado pelo aumento da produção de hormônios corticosteroides pelo feto, que sinaliza o início do processo de parto. Paralelamente, os níveis de progesterona (produzida pelo corpo lúteo e essencial para a manutenção da gestação) começam a diminuir. Simultaneamente, os níveis de estrogênio aumentam, preparando o útero para as contrações e estimulando a produção de prostaglandinas pela placenta. A prostaglandina $F2\alpha$ (PGF 2α), em particular, é responsável por induzir a regressão do corpo lúteo, diminuindo ainda mais a progesterona e permitindo que o útero se

prepare para a expulsão do feto (BARRACLOUGH *et al.*, 2020; GONZÁLEZ-LOZANO *et al.*, 2020; MEKONNEN; MOGES, 2016).

Durante essa fase, ocorrem mudanças comportamentais importantes: a vaca tende a se isolar do rebanho, exhibe inquietação e pode aumentar a frequência de micção e defecação. Fisicamente, os ligamentos pélvicos relaxam, a vulva torna-se edemaciada e pode haver um corrimento mucoso, indicando que o parto está iminente (BARRACLOUGH *et al.*, 2020).

3.2.2 Fase ativa ou de expulsão

Após a fase preparatória, a vaca entra na fase ativa do parto, caracterizada por contrações uterinas mais intensas e coordenadas, que levam à expulsão do bezerro. Este estágio começa com a ruptura da bolsa amniótica e a descida do feto pelo canal de parto. A duração desta fase pode variar de algumas horas, até aproximadamente 24 horas, dependendo de fatores como a paridade da vaca (primípara ou múltipara), normalmente tende a ser mais prolongado em múltiparas. Durante esse período, é crucial o monitoramento da vaca para detectar qualquer sinal de distocia, como posicionamento anormal do feto ou falha no progresso do parto, para que sejam tomadas as intervenções necessárias (ABERA, 2017; WELDEYOHANES, 2020).

A primeira etapa da expulsão fetal envolve o amolecimento e a dilatação da cérvix, em resposta ao aumento dos níveis de estrogênio e à estimulação mecânica pelo feto. Além do estrogênio, a relaxina desempenha um papel fundamental ao promover o relaxamento dos ligamentos pélvicos, facilitando a passagem do feto. O aumento da produção de ocitocina pela hipófise posterior desencadeia contrações uterinas coordenadas, que ajudam a empurrar o feto em direção à saída (ABERA, 2017; MEKONNEN; MOGES, 2016).

À medida que a fase de expulsão avança, as contrações tornam-se mais frequentes e intensas. A pressão do feto contra o colo do útero e a vagina estimula ainda mais a liberação de ocitocina, o que intensifica as contrações e facilita a expulsão do bezerro. Além de seu papel crucial nas contrações, a ocitocina também é responsável por promover a ligação materna com o recém-nascido, através de mecanismos neuroendócrinos. O parto de vacas, geralmente, varia de 30 minutos a 24 horas, sendo mais prolongado em novilhas primíparas do que em vacas (ABERA, 2017; PROUDFOOT *et al.*, 2013).

3.2.3 Fase de Ocitocina ou Expulsão da Placenta

A fase final do parto, conhecida como fase de ocitocina, envolve a expulsão da

placenta (secundinas). Essa etapa ocorre normalmente entre 2 e 8 horas após a expulsão do bezerro. Durante essa fase, a prostaglandina E2 (PGE2) facilita a separação da placenta da parede uterina, promovendo sua expulsão. Caso a placenta não seja expulsa dentro de 12 horas, há risco de retenção placentária, uma condição que pode resultar em complicações, como infecções uterinas (endometrite) e problemas de fertilidade futuros (HYDBRING *et al.*, 1999; UMER *et al.*, 2022).

Após a expulsão da placenta, inicia-se o puerpério, fase em que o útero passa por um processo de involução, retornando gradualmente ao seu estado não grávido. A ocitocina continua a desempenhar um papel essencial durante esse período, promovendo contrações uterinas que ajudam a expelir quaisquer restos placentários e a restaurar o tamanho uterino. Outro hormônio importante nesse estágio é a prolactina, que estimula a produção de leite, crucial para a alimentação do bezerro. Ao longo do puerpério, uma nova onda de produção de estrogênio e ocitocina também ajuda a restabelecer a função reprodutiva da vaca, preparando-a para futuras gestações (Quadro 1) (CROCIATI *et al.*, 2022; PROUDFOOT *et al.*, 2013).

Quadro 1 : Fases da eutocia e os principais hormônios envolvidos.

Fase	Eventos Principais	Hormônios Envolvidos	Local De Produção
Preparação	<ul style="list-style-type: none"> ● Início do trabalho de parto ● Relaxamento dos ligamentos pélvicos ● Edema vulvar, aumento da mucosidade 	<ul style="list-style-type: none"> ● Prolactina ● Corticosteroides ● Diminuição de P4 ● Aumento de E2 ● PGF2α 	<ul style="list-style-type: none"> ● Feto ● Corpo lúteo ● Placenta ● Placenta
Fase Ativa (Expulsão)	<ul style="list-style-type: none"> ● Contrações uterinas intensas ● Ruptura da bolsa amniótica ● Expulsão do bezerro 	<ul style="list-style-type: none"> ● E2 ● Relaxina ● Ocitocina 	<ul style="list-style-type: none"> ● Placenta ● Placenta e corpo lúteo ● Hipófise posterior
Expulsão da Placenta	<ul style="list-style-type: none"> ● Separação e expulsão da placenta ● Início da lactação 	<ul style="list-style-type: none"> ● PGE2 ● Ocitocina ● Prolactina 	<ul style="list-style-type: none"> ● Placenta ● Hipófise posterior ● Hipófise anterior

Fonte: Do Autor, 2025.

3.3 Distocia em vacas

O termo distocia é derivado do grego "*dys*" que significa difícil e "*tokos*" que significa nascimento. Distocia é definida como qualquer dificuldade no processo de parto, que impede a expulsão normal do feto. Esse problema pode resultar em complicações tanto para a vaca quanto para o bezerro, incluindo mortalidade, morbidade e impactos econômicos negativos (HIEW *et al.*, 2018; ROCHE *et al.*, 2023; WELDEYOHANES, 2020).

As causas da distocia em vacas podem ser divididas em fatores maternos e fetais. Entre os fatores maternos, a desproporção feto-pélvica é uma das causas mais comuns. Isso ocorre quando o feto é grande demais para passar pelo canal pélvico da vaca. Outras causas maternas incluem a inércia uterina, na qual o útero não consegue contrair adequadamente para expulsar o feto, e anomalias anatômicas do canal de parto, como estreitamento ou deformidades (AGERHOLM *et al.*, 2024; MEKONNEN; MOGES, 2016).

Os fatores fetais incluem a má apresentação, posição ou postura do feto. A apresentação refere-se à relação entre o eixo longitudinal do feto e o eixo longitudinal materno (coluna vertebral). A posição diz respeito à orientação do dorso fetal em relação ao útero materno e a postura refere-se à disposição dos membros e da cabeça do feto. Anomalias fetais, como hidrocefalia ou monstrosidades congênitas, também podem causar distocia (AGERHOLM *et al.*, 2024; WELDEYOHANES, 2020).

A epidemiologia da distocia varia dependendo de vários fatores, incluindo a raça, idade, estado nutricional e manejo das vacas. Raças de gado de corte, como a Charolês e a Limousin, tendem a ter uma maior incidência de distocia, devido ao tamanho maior dos bezerros (AGERHOLM *et al.*, 2024). Vacas primíparas também apresentam maior incidência de distocia em comparação com vacas múltíparas (AGERHOLM *et al.*, 2024; MEKONNEN; MOGES, 2016).

O manejo nutricional desempenha um papel crucial na incidência de distocia. Vacas que são super alimentadas durante a gestação podem ter bezerros maiores, aumentando o risco de desproporção feto-pélvica (MEKONNEN; MOGES, 2016). Por outro lado, vacas subnutridas podem ter músculos uterinos fracos, resultando em inércia uterina. Além disso, práticas de manejo inadequadas, como a falta de assistência durante o parto, podem aumentar a incidência de distocia (MEKONNEN; MOGES, 2016; WELDEYOHANES, 2020).

Os principais achados clínicos da distocia incluem sinais de esforço prolongado e ineficaz durante o parto. A vaca pode apresentar contrações fortes e frequentes sem progresso no parto. Outros sinais incluem a presença de partes do feto visíveis no canal de parto sem

avanço e sinais de exaustão materna, como respiração rápida e superficial, tremores musculares e prostração (AGERHOLM *et al.*, 2024; MEKONNEN; MOGES, 2016). Em casos de distocia prolongada, pode haver sinais de sofrimento fetal, como a presença de mecônio no líquido amniótico, indicando estresse fetal. A palpação retal e vaginal pode revelar anomalias na apresentação, posição ou postura do feto, bem como a presença de obstruções no canal de parto (ABERA, 2017; MEKONNEN; MOGES, 2016)

Os achados anatomopatológicos em casos de distocia podem incluir lesões traumáticas no canal de parto, como lacerações e hematomas. Em casos de distocia prolongada, pode haver necrose e infecção dos tecidos maternos, devido à pressão prolongada e à falta de circulação sanguínea adequada. Lesões fetais, como fraturas ósseas e hemorragias, também podem ser observadas (MEKONNEN; MOGES, 2016).

A necropsia de fetos que não sobreviveram ao parto é importante, entretanto, laboriosa. Frequentemente fetos e natimortos não exibem lesões macroscópicas e microscópicas significativas e específicas. Alterações como sinais de hipoxia, edema cerebral e congestão pulmonar podem ser observados. Além disso, em casos de anomalias fetais, as malformações congênitas podem ser macroscopicamente identificadas. Anomalias como artrogripose, Amorphous globosus e fenda palatina (palatosquise) são frequentemente observados (PAVARINI *et al.*, 2008; PESCADOR *et al.*, 2010).

O diagnóstico da distocia geralmente começa com a observação dos sinais clínicos apresentados pela vaca (ABERA, 2017). Sinais comuns incluem esforço prolongado sem progresso no parto, exaustão materna e sinais de sofrimento fetal, como batimentos cardíacos fetais anormais. O exame físico da vaca é essencial e pode incluir palpação retal e vaginal para avaliar a posição e o tamanho do feto, bem como a condição do canal de parto (ABERA, 2017; MEKONNEN; MOGES, 2016; WELDEYOHANES, 2020).

O prognóstico da distocia em vacas depende de vários fatores, incluindo a causa subjacente, a duração da distocia e a intervenção precoce. Em casos de distocia causada por desproporção feto-pélvica, o prognóstico pode ser favorável se a intervenção for rápida e adequada, como a realização de uma cesariana. No entanto, em casos de distocia prolongada com complicações, o prognóstico pode ser reservado, devido ao risco de lesões graves e infecções (BLATE; TESFAYE, 2023; WELDEYOHANES, 2020).

A intervenção precoce e adequada é crucial para melhorar o prognóstico. Isso inclui a identificação rápida da distocia, a avaliação da causa subjacente e a implementação de medidas apropriadas, como a correção manual da posição fetal, o uso de medicamentos para estimular as contrações uterinas, como a ocitocina e medicamentos uterotônicos, ou a realização

de uma cesariana (BLATE; TESFAYE, 2023; MEKONNEN; MOGES, 2016; WELDEYOHANES, 2020).

As consequências da distocia podem ser graves tanto para a vaca quanto para o bezerro. Para a vaca, as complicações podem incluir lesões traumáticas no canal de parto, infecções uterinas, retenção de placenta e infertilidade subsequente. Em casos graves, a distocia pode resultar na morte da vaca, devido a complicações como septicemia ou hemorragia (ROCHE *et al.*, 2023; WELDEYOHANES, 2020).

Para o bezerro, a distocia pode resultar em mortalidade neonatal, hipoxia e lesões traumáticas (WELDEYOHANES, 2020). Bezerros que sobrevivem à distocia podem ter um início de vida comprometido, com maior risco de doenças neonatais e menor desempenho de crescimento. Além disso, a distocia pode ter impactos econômicos significativos para os produtores, incluindo custos veterinários elevados, perda de produtividade e danos à saúde dos animais (MEKONNEN; MOGES, 2016; WELDEYOHANES, 2020).

3.4 Manejo clínico obstétrico da distocia em vacas

O exame clínico de vacas com distocia deve incluir uma anamnese detalhada para obter informações sobre o histórico reprodutivo do animal, identificando se é o primeiro parto e se houve partos distócicos anteriores. Além disso, deve-se avaliar a duração da gestação, determinando se o parto é a termo ou prematuro, o tempo de trabalho de parto e o touro utilizado no cruzamento. Após a contenção adequada, realiza-se o exame físico, iniciando pela verificação da integridade do saco alantoide e da presença do saco amniótico na vulva. Antes da manipulação do canal do parto e do feto, a genitália externa deve ser higienizada com um antisséptico suave e as mãos do examinador, lubrificadas para minimizar traumas. A palpação permite avaliar a posição do corpo, membros e cabeça do feto, sua viabilidade por meio de reflexos, além da detecção de possíveis traumas na parede uterina. A análise das secreções vulvares e das membranas fetais pode fornecer indícios sobre o tempo de evolução da distocia e a presença de lesões no canal do parto. A observação da posição dos membros é essencial para definir a melhor abordagem obstétrica (ABERA, 2017).

A distocia pode ser tratada com diferentes abordagens obstétricas, incluindo cesariana, parto assistido e fetotomia (ADUGNA *et al.*, 2022; WELDEYOHANES, 2020). A cesariana em bovinos é um procedimento cirúrgico realizado em casos de distocias, seja devido ao tamanho excessivo do feto, má apresentação fetal, falha na dilatação cervical ou obstruções no canal do parto. A técnica pode ser realizada com a vaca em estação ou em decúbito lateral,

sendo a abordagem mais comum pelo flanco esquerdo, o que facilita a manipulação do útero e reduz o risco de contaminação peritoneal (ADUGNA *et al.*, 2022; MEKONNEN; MOGES, 2016).

O procedimento inicia-se com a contenção adequada do animal e administração de anestesia regional, sendo o bloqueio paravertebral proximal ou distal com lidocaína a 2% a técnica mais utilizada. A sedação com xilazina pode ser indicada para reduzir o estresse, mas deve ser usada com cautela, pois pode causar hipotensão e depressão respiratória. Após a tricotomia e antissepsia da região cirúrgica, realiza-se uma incisão de aproximadamente 30 cm na fossa paralombar esquerda, seguida da dissecação das camadas musculares e abertura do peritônio. O útero é então exteriorizado o máximo possível para minimizar a contaminação da cavidade abdominal (ADUGNA *et al.*, 2022).

A incisão uterina é feita na curvatura maior do útero, de preferência sobre o corno gravídico, e o feto é removido cuidadosamente, juntamente com as membranas fetais. Após a extração, o útero deve ser lavado com solução fisiológica morna para remoção de debris e secreções. A sutura uterina é realizada com fio absorvível, utilizando-se padrões como Utrecht ou Cushing, que garantem um fechamento seguro e minimizam o risco de extravasamento de fluidos para a cavidade abdominal (ADUGNA *et al.*, 2022; WELDEYOHANES, 2020). O fechamento da parede abdominal ocorre por planos, com sutura individualizada das camadas musculares e peritônio, utilizando fios não absorvíveis. A pele pode ser suturada com pontos simples interrompidos ou contínuos. Após o procedimento, é fundamental instituir um protocolo adequado de antibioticoterapia para prevenir infecções, sendo a penicilina ou cefalosporinas de primeira escolha, com duração média de três a cinco dias. Anti-inflamatórios como flunixin meglumina ou meloxicam são indicados para controle da dor e inflamação, enquanto a ocitocina pode ser administrada para auxiliar na involução uterina e prevenir a retenção de membranas fetais (ADUGNA *et al.*, 2022; HIEW; BAIRD; CONSTABLE, 2018; MEKONNEN; MOGES, 2016).

O prognóstico geralmente é favorável quando o procedimento é realizado em boas condições de assepsia e com um manejo pós-operatório adequado. A vaca deve ser monitorada por pelo menos 48 horas para detecção de possíveis complicações, como infecções, hemorragias ou retenção placentária. Os pontos de pele são retirados entre 10 e 14 dias e a reintrodução gradual da vaca ao manejo normal deve ser feita com atenção ao seu estado clínico geral (ADUGNA *et al.*, 2022; MEKONNEN; MOGES, 2016).

No parto assistido, quando as manipulações são bem-sucedidas e o feto está corretamente posicionado em dorsossacral, a tração deve ser aplicada de forma cuidadosa e

sincronizada com as contrações da mãe, evitando excessiva força que possa causar lesões. As correntes fetais devem ser posicionadas acima do boleto, com um meio laço adicional abaixo da articulação para garantir uma distribuição equilibrada da força (ABERA 2017).

Para reduzir o risco de prolapso uterino, é essencial realizar a palpação uterina via vaginal após a extração do feto, assegurando que não haja invaginação de nenhum dos cornos uterinos, evitando um prolapso se não for corrigida. Além disso, para prevenir a retenção de membranas fetais e reduzir a incidência de prolapso uterino, recomenda-se a administração de uma dose baixa de ocitocina (por exemplo, 20 UI/IM), o que auxilia na contração uterina e favorece sua involução fisiológica (BLATE; TESFAYE, 2023; WELDEYOHANES, 2020).

4 MATERIAL E MÉTODOS

O estágio obrigatório foi realizado no período de 15 de setembro de 2023 a 22 de dezembro de 2023, sob a supervisão do Médico Veterinário autônomo Marcelo Ribeiro Mendonça. Durante esse período, as atividades foram conduzidas em propriedades rurais da região de Bambuí, Minas Gerais, abrangendo também os municípios de Tapiraí, Medeiros e Iguatama.

Durante o período, foram acompanhados cinco casos de distocia em novilhas de diferentes raças, nos quais foram observadas e auxiliadas diversas técnicas obstétricas, desde anamnese, exame físico, avaliação da via reprodutiva, manobras obstétricas e cesarianas.

4.1 Relatos de casos de partos distócicos acompanhados durante o período de estágio

4.1.1 CASO I: *Distocia por desproporção feto-pelve, em novilha Jersey*

No dia 20 de novembro, atendeu-se uma novilha Jersey com distocia, em uma propriedade rural de Tapiraí, MG. O animal apresentava trabalho de parto prolongado, de aproximadamente 12 horas, sem progressão fetal. O manejo reprodutivo era realizado por monta natural, com um touro da raça Gir, o que sugeriu uma possível desproporção feto-pélvica, devido o tamanho maior do touro.

Após a contenção, o exame físico revelou escore de condição corporal 3 (1-5), frequência cardíaca e frequência respiratória de dentro dos valores fisiológicos, além de ausculta pulmonar normal, sem sinais de alterações respiratórias. Na avaliação da via reprodutiva, o útero não apresentava movimentos de contração, o feto estava em posição longitudinal anterior, com membros e cabeça corretamente posicionados, pouco responsivo aos estímulos e sem progressão pelo canal de parto. Realizou-se, inicialmente, manobra de tração, utilizando cordas obstétricas higienizadas, lubrificação e anestesia epidural, com lidocaína 2%, 5-7 ml/animal.

Diante da impossibilidade de parto vaginal, realizou-se cesariana em estação. Foi feita a anestesia regional por bloqueio paravertebral proximal, com lidocaína 2%, nas raízes dorsais dos nervos T13, L1 e L2. Fossa paralombar esquerda submetida a tricotomia e antissepsia, coberta com campo cirúrgico estéril, seguido da exteriorização parcial do útero e incisão na curvatura maior do corno, na localização do feto. O feto foi removido com vida e as membranas fetais foram retiradas. O útero foi lavado com solução fisiológica e suturado com

padrão Utrecht, utilizando fio absorvível. O fechamento da parede abdominal ocorreu por planos, com sutura individualizada das camadas musculares, peritônio e pele, utilizando fios não absorvíveis. No peritônio, foi utilizado sutura contínua e na musculatura, sutura interrompida cruzada (em X). O fechamento da pele foi realizado com sutura contínua em colchão.

Após a extração do bezerro, foi realizada a limpeza das vias aéreas, removeu-se o muco das narinas e da boca, com auxílio de um pano limpo, para garantir a respiração.

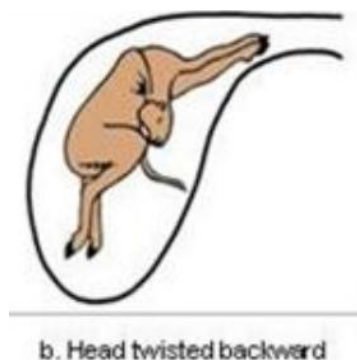
No pós-operatório, foram administrados terramicina® (oxitetraciclina) 15 mg/kg 12h/IM, por 3 a 5 dias, para prevenção de infecções bacterianas; flunixinina meglumina 1,5 mg/kg, a cada 24h, IM por 3 para controle da dor e ocitocina 50 UI/animal IM, para auxiliar na involução uterina e prevenir retenção placentária. A vaca e o bezerro mantiveram-se estáveis e foram monitorados pelo proprietário, para avaliação de complicações e administração dos medicamentos.

4.1.2. CASO II: Distocia por desvio lateral da cabeça, em novilha Nelore

No dia 29 de setembro, atendeu-se uma novilha da raça Nelore, em uma propriedade rural localizada na Mata do Barreiro, região de Bambuí, MG. Foi relatado, durante a anamnese, trabalho de parto prolongado, com mais de dez horas de duração, sem progressão fetal, e reprodução por monta natural, com um touro Nelore de tamanho maior que a novilha.

No exame físico, a novilha apresentava escore de condição corporal 4 (1-5) e frequências cardíaca e respiratória dentro dos valores de normalidade. Para o exame reprodutivo, foi realizada a higienização, aplicação de lubrificante e anestesia epidural com lidocaína 2% 5-7 ml/animal. O útero apresentava movimentos de contração, o feto estava em posição longitudinal anterior, com reflexos palpebral e de sucção presentes, porém com flexão lateral da cabeça para a direita, o que impossibilitava a progressão pelo canal de parto (Figura 2).

Figura 2: Desenho esquemático de estática fetal alterada de feto bovino, com flexão lateral de cabeça.



Fonte: (Weldeyohanes, Fesseha 2020)

Foram fixadas cordas obstétricas higienizadas nos membros anteriores acima do boleto e aplicada tração gradual sincronizada com as contrações da mãe, resultando na extração do bezerro. Após a extração do bezerro, foi realizada a limpeza das vias aéreas, removeu-se o muco das narinas e da boca, com auxílio de um pano limpo, para garantir a respiração.

Foram administrados, na novilha, terramicina® (oxitetraciclina) 15 mg/kg 12h/IM, por 3 a 5 dias, para prevenção de infecções bacterianas e ocitocina 50 UI/animal IM, para auxiliar na involução uterina e prevenir retenção placentária. A vaca e o bezerro mantiveram-se estáveis após a resolução da distocia (Figura 3). Foram monitorados pelo proprietário para avaliação de complicações e administração dos medicamentos.

Figura 3: Novilha da raça Nelore e seu bezerro, ambos em condições clínicas estáveis, momentos após resolução de distocia por intervenção obstétrica.



Fonte: Do Autor, 2025.

4.1.3 CASO III: Distocia por atonia uterina secundária a trabalho de parto prolongado, em novilha Girolando

No dia 20 de outubro, foi realizado o atendimento a uma novilha Girolando, em uma propriedade rural na região de Medeiros, Minas Gerais. O proprietário relatou que o animal estava em trabalho de parto há, pelo menos, 24 horas sem conseguir expelir o feto. Na propriedade, o acasalamento é por monta natural, com um touro de tamanho compatível.

Durante o exame físico, constatou-se que a novilha estava em má condição corporal 2 (1-5), estava em um período prolongado em trabalho de parto (mais de 24 horas), apresentava frequência cardíaca e respiratória elevadas e baixa resposta a estímulos, indicando exaustão física, devido ao trabalho de parto prolongado. Um caso de atonia uterina secundária a um trabalho de parto prolongado, que pode ter sido agravado pela má condição corporal da novilha. Ela se encontrava em decúbito esternal, tentando realizar a expulsão do feto (Figura 4 A).

Para o exame reprodutivo, foi realizada a higienização, aplicação de lubrificante e anestesia epidural com lidocaína 2% 5-7 ml/animal. O útero não apresentava movimentos de contração, o feto encontrava-se em posição longitudinal anterior, com membros e cabeça corretamente alinhados, sem indícios de obstrução no canal de parto. No entanto, não foram observados reflexos palpebral e de sucção, indicando morte fetal. Optou-se pela realização de manobras de tração.

Foram fixadas cordas obstétricas higienizadas nos membros anteriores acima do boleto e aplicada tração gradual, resultando na extração bem-sucedida da bezerra. A bezerra foi removida e, logo após a extração, a novilha apresentou sinais de exaustão severa e permaneceu deitada por alguns minutos. Após a tração, foi confirmado que a bezerra era natimorta (Figura 4 B).

Foram administrados, na novilha, terramicina® (oxitetraciclina) 15 mg/kg 12h/IM, por 3 a 5 dias, para prevenção de infecções bacterianas e ocitocina 50 UI/animal IM, para auxiliar na involução uterina e prevenir retenção placentária. A novilha manteve-se estável e foi monitorada pelo proprietário para avaliação de complicações e administração dos medicamentos.

Figura 4: Novilha da raça girolanda, em decúbito esternal, durante a tentativa de expulsão do feto (imagem A). Novilha girolanda, em decúbito, após a tração do natimorto (imagem B).



Fonte: Do Autor, 2025.

4.1.4 CASO IV: Distocia por flexão de membros torácicos, em novilha Girolando

No dia 22 de novembro, foi realizado o atendimento a uma novilha Girolando, em uma propriedade rural na região de Iguatama, Minas Gerais. O proprietário relatou que o animal havia iniciado o trabalho de parto a cerca de oito horas, porém sem progressão fetal. Durante a anamnese, constatou-se que a reprodução na fazenda era realizada por monta natural, com um touro de tamanho compatível, e que a gestação ocorreu sem intercorrências.

Após a anamnese, iniciou-se o exame físico da novilha, que apresentou escore de condição corporal 4 (1-5), parâmetros vitais dentro da normalidade. Para o exame reprodutivo, foi realizada a higienização, aplicação de lubrificante e anestesia epidural com lidocaína 2% 5-7 ml/animal. O útero apresentava movimentos de contração e o feto estava em apresentação longitudinal anterior, membros torácicos completamente flexionados e reflexos palpebral e de sucção, indicando viabilidade. No entanto, a posição de flexão completa dos membros impedia a progressão pelo canal de parto.

Diante do diagnóstico, optou-se pela realização da manobra de retropulsão, empurrando cuidadosamente o feto de volta ao útero para reposicionar dos membros. Após o alinhamento dos membros, foram fixadas cordas obstétricas higienizadas acima do boleto e aplicada a tração controlada suave, sincronizada com as contrações da mãe

Após a extração do bezerro, foi realizada a limpeza das vias aéreas, removeu-se o muco das narinas e da boca, com auxílio de um pano limpo, para garantir a respiração. Logo após a manobra obstétrica, a novilha estimulou o neonato, por meio de lambeduras (Figura 5 A)

Foram administrados, na novilha, terramicina® (oxitetraciclina) 15 mg/kg 12h/IM, por 3 a 5 dias, para prevenção de infecções bacterianas e ocitocina 50 UI/animal IM, para auxiliar na involução uterina e prevenir retenção placentária. A vaca e o bezerro mantiveram-se estáveis (Figura 5 B) e foram monitorados pelo proprietário para avaliação de complicações e administração dos medicamentos.

Figura 5: Novilha da raça girolanda estimulando o neonato, por meio de lambeduras, após manobra obstétrica (imagem A); novilha da raça girolanda e neonato estáveis após manobra obstétrica (imagem B).



Fonte: Do Autor, 2025.

4.1.5 CASO V: Distocia por flexão de membro torácico direito, em novilha Nelore

No dia 15 de dezembro, foi realizado o atendimento a uma novilha Nelore, em uma propriedade rural na região de Bambuí, Minas Gerais. Durante a anamnese, o proprietário relatou que o animal encontrava-se em trabalho de parto há, aproximadamente, seis horas e que uma parte da pata do bezerro já estava visível, porém sem progressão do parto. Foi informado que a reprodução na fazenda ocorre por monta natural, com um touro de tamanho compatível.

No exame físico, a novilha apresentava escore de condição corporal 4 (1-5), frequência cardíaca e respiratória dentro da normalidade. O exame obstétrico por via vaginal revelou que o feto estava em apresentação longitudinal anterior, com o membro torácico direito flexionado de forma completa e a extremidade distal do membro torácico esquerdo já exteriorizada.

Diante desse diagnóstico, optou-se pela realização da manobra de retropulsão para reposicionar corretamente os membros torácicos. Após o reposicionamento, fixaram-se cordas obstétricas higienizadas nos membros anteriores acima do boleto e aplicou-se tração controlada, sincronizada com as contrações da mãe, resultando na extração bem-sucedida do bezerro.

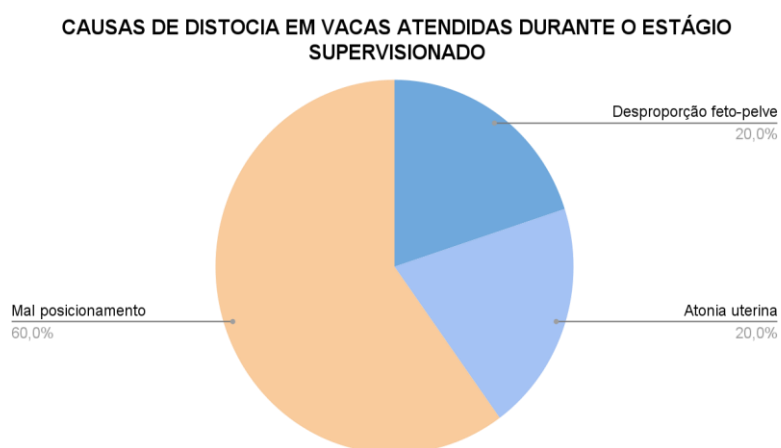
Após a extração do bezerro, foi realizada a limpeza das vias aéreas, remove-se o muco das narinas e da boca, com auxílio de um pano limpo, para garantir a respiração, e palpação uterina via vaginal para garantir que não haviam invaginações.

Foram administrados, na novilha, terramicina® (oxitetraciclina) 15 mg/kg 12h/IM, por 3 a 5 dias, para prevenção de infecções bacterianas e ocitocina 50 UI/animal IM, para auxiliar na involução uterina e prevenir retenção placentária. A vaca e o bezerro mantiveram-se estáveis e foram monitorados pelo proprietário para avaliação de complicações e administração dos medicamentos.

5 RESULTADOS E DISCUSSÃO

Durante o período de estágio, foram acompanhados cinco atendimentos obstétricos em vacas com distocia, cujas causas variaram. O mal posicionamento fetal foi a principal causa, identificado em três casos (60%), seguido por desproporção feto-pélvica e atonia uterina, cada uma ocorrendo em um caso (20%) (Gráfico 1). A distribuição das causas de distocia, observadas neste estudo, está de acordo com os padrões descritos na literatura. O mal posicionamento fetal é frequentemente apontado como a principal causa de distocia, com prevalência entre 40% e 60%, o que corrobora os resultados encontrados. A desproporção feto-pélvica, com ocorrência de 20%, também está de acordo com a literatura, que a descreve como uma causa menos frequente. Já a atonia uterina, que também representou 20% dos casos, é geralmente menos observada, mas sua incidência pode variar, dependendo de fatores como fadiga uterina e complicações durante o parto (WELDEYOHANES, 2020; HIEW *et al.*, 2018).

Gráfico 1: Representação dos casos de distocia (n=5) acompanhados durante o período de estágio supervisionado, realizado entre 15 de setembro de 2023 e 22 de dezembro de 2023 na região de Bambuí, Minas Gerais.



Fonte: Do Autor, 2025.

Todos os casos de distocia acompanhados ocorreram em novilhas (5/5), indicando maior ocorrência dessa condição nesses animais. Essa maior incidência pode ser atribuída a fatores como imaturidade física, pelve estreita, menor desenvolvimento muscular e desproporção feto-pélvica, em que o tamanho do feto é excessivo em relação ao canal de parto da fêmea (AGERHOLM *et al.*, 2024; MEKONNEN; MOGES, 2016). O resultado deste estudo está em concordância com a literatura, que aponta uma maior prevalência de distocia em

novilhas.

A má posição fetal foi a maior causa de atendimentos obstétricos no presente estudo. Essa condição é mais frequentemente observada em vacas multíparas, gestações gemelares, gestações de bezerros machos, fetos mortos, vacas com alto consumo de matéria seca e alta produção de leite (MEE, 2020). Em contraste com o descrito na literatura, no presente estudo, a má posição fetal foi a principal causa de distocia, embora todos os casos sejam de primíparas e com um único bezerro. No entanto, o número reduzido de animais avaliados (n=5) pode ter influenciado os resultados, ocasionando em uma possível superestimação da incidência de má posição fetal nessa categoria.

As raças envolvidas nos atendimentos foram Jersey, Nelore e Girolando, cada uma associada a diferentes causas de distocia. A desproporção feto-pélvica foi observada em uma novilha da raça Jersey (1/5). Os casos de malposição fetal foram observados em duas novilhas, sendo uma da raça Nelore e uma Girolando (3/5). Já a atonia uterina, foi observada em uma novilha Girolando, em mau estado corporal, que permaneceu em trabalho de parto por mais de 48 horas (1/5) (Quadro 2). O tratamento de cada caso atendido foi escolhido e conduzido de acordo com a etiologia da distocia.

Quadro 2: Relação de casos acompanhados.

Raça	Causa da Distocia	Tratamento	Sobrevivência do Feto
Jersey	Desproporção feto-pélvica	Cesariana	Sim
Nelore	Malposição fetal (desvio da cabeça)	Retropulsão, reposicionamento e tração	Sim
Girolando	Atonia uterina	Tração	Não
Girolando	Malposição fetal (membros flexionados)	Retropulsão, reposicionamento e tração	Sim
Nelore	Malposição fetal (membro anterior flexionado)	Retropulsão, reposicionamento e tração	Sim

Fonte: Do Autor, 2025.

Nos casos II, IV e V, com malposição fetal, foram realizadas as manobras obstétricas de retropulsão e correção da postura dos membros, seguido pela extração fetal, com o auxílio de correntes obstétricas, posicionadas acima do boleto, aplicando-se tração gradual e sincronizada com as contrações uterinas. Essa conduta está de acordo com o descrito na literatura, que indica nestes casos a correção da postura fetal, seguida da aplicação de tração

sincronizada com o ritmo uterino, como abordagem eficaz e segura para o tratamento de malposição fetal (ABERA, 2017).

As novilhas que apresentaram malposição fetal receberam atendimento entre 6 e 12 horas de início do parto e foram submetidas às manobras de extração fetal, sendo todas bem sucedidas. O prognóstico para estes animais foi favorável, a recuperação foi satisfatória e não houve intercorrências durante ou após o procedimento.

A extração manual do feto é uma técnica frequentemente empregada em distocias com dificuldades mecânicas, especialmente quando o malposicionamento fetal é identificado. É indicado administração de ocitocina após a extração para estimular a involução uterina e prevenir a retenção placentária, que está de acordo com a literatura, uma vez que essa medida é eficaz na prevenção de complicações pós-parto, como a retenção de placenta e a hemorragia uterina (MEE, 2020). A administração desse medicamento foi realizada nos casos atendidos com extração manual e não foram observadas intercorrências no pós parto.

O caso I, de uma novilha Jersey com quadro de desproporção feto-pélvica, foi realizada a cesariana. Segundo Mee (2008), a desproporção feto-pélvica é considerada a principal causa de cesarianas em vacas, especialmente em novilhas. Nesses casos, a cesariana normalmente é o procedimento indicado, pois a extração do feto por via vaginal pode comprometer a integridade do canal de parto.

Visto que a desproporção feto-pélvica é uma importante causa de distocia, o manejo preventivo pode ser uma estratégia de redução de riscos. A escolha de touros facilitadores de parto, especialmente para novilhas, é uma estratégia economicamente vantajosa e eficaz na redução da distocia, minimizando o impacto de fatores fetais para ocorrência de distocia, como o peso excessivo ao nascer (DEKKERS, 1994; TSAOUSIOTI *et al.*, 2023).

Em paralelo, a pelvimetria pode ser utilizada como ferramenta auxiliar na seleção de fêmeas, uma vez que novilhas com áreas pélvicas menores apresentaram incidência de distocia 2 a 3 vezes maior em comparação com animais de maior porte (TSAOUSIOTI *et al.*, 2023). A pelvimetria deve ser associada ao tamanho fetal para maior acurácia, pois o tamanho do feto também é um fator importante (VAN DONKERSGOED *et al.*, 1993; TSAOUSIOTI *et al.*, 2023).

O prognóstico para a novilha do caso I, submetida à cesariana, foi favorável e teve recuperação satisfatória. Esse resultado é compatível com o descrito por alguns autores, que afirmam que o prognóstico das cirurgias cesarianas geralmente é favorável quando o procedimento é realizado em boas condições de assepsia e com um manejo pós-operatório adequado (ADUGNA *et al.*, 2022; MEKONNEN; MOGES, 2016).

A novilha do caso III, que apresentou atonia uterina secundária, estava em trabalho de parto há mais de 24 horas e apresentava um baixo escore corporal. O feto não apresentava reflexos e o tratamento consistiu na extração manual, seguida da administração de ocitocina para estimular a involução uterina e prevenir a retenção placentária. A atonia uterina é mais frequentemente observada em vacas pluríparas, mas também pode ocorrer em primíparas. Essa condição pode ser classificada como atonia primária, associada a fatores como hipocalcemia, hipomagnesemia, idade avançada, sedentarismo, parto prematuro ou como atonia secundária, quando relacionada a partos prolongados, malposições fetais e gestações gemelares (MEE, 2020). No presente caso, sugere-se que a atonia seja secundária ao trabalho de parto prolongado e o escore corporal 2 (1-5).

A distocia prolongada e o tempo de espera até a intervenção podem resultar em complicações, como lesões uterinas, infecções ou até a morte do animal (BLATE; TESFAYE, 2023; WELDEYOHANES, 2020). Embora a intervenção com extração manual do feto e a administração de ocitocina sejam tratamentos comuns e descritos na literatura, o prognóstico é reservado, devido aos riscos de complicações associadas à atonia uterina, como a retenção placentária e infecções secundárias, que são frequentemente observadas em casos de distocia prolongada. Portanto, o animal recebeu doses de ocitocina e antibióticos e recuperou-se bem. Não foram relatadas intercorrências pós parto.

O diagnóstico precoce e a rápida intervenção em situações de distocia são essenciais, uma vez que a demora no tratamento pode agravar o quadro clínico e aumentar o risco de complicações. A intervenção precoce, aliada a um programa nutricional equilibrado, minimiza os efeitos da distocia e reduz perdas neonatais (WELDEYOHANES, 2020). Nos casos acompanhados, apenas a novilha do Caso III passou por um trabalho de parto prolongado, de 24 horas, e o bezerro foi retirado sem vida. As demais novilhas tiveram um período de parto entre 6 e 12 horas e seus bezerros nasceram com vida. Além disso, nenhum animal apresentou complicações pós-parto, como metrite ou retenção de placenta.

6 CONCLUSÃO

O presente trabalho descreveu os casos de distocia acompanhados durante o estágio supervisionado, na região de Bambuí-MG. Foi possível identificar que o malposicionamento fetal representou a principal causa de distocia nos casos avaliados, seguido pela desproporção feto-pélvica e atonia uterina secundária.

As manobras obstétricas de reposicionamento e tração foram eficazes na resolução da maioria dos casos. A intervenção adequada e rápida garantiu a sobrevivência de todas as matrizes e da maioria dos neonatos.

Portanto, a identificação correta da causa da distocia e a aplicação da técnica adequada a cada caso foram fundamentais para o sucesso do atendimento e redução de perdas no rebanho.

REFERÊNCIAS BIBLIOGRÁFICAS

- ABDELA, N.; AHMED, W. M. Risk Factors and Economic Impact of Dystocia in Dairy Cows: A Systematic Review. **Journal of Reproduction and Infertility**, [s. l.], v. 7, n. 2, p. 63–74, 2016.
- ABERA, D. Management of Dystocia Cases in the Cattle: A Review. **Journal of Reproduction and Infertility**, [s. l.], v. 8, n. 1, p. 1–09, 2017.
- ADUGNA, S. A. *et al.* Review on a cesarean section in the cow: Its incision approaches, relative advantage, and disadvantages. **Veterinary Medicine and Science**, v. 8, n. 4, p. 1626–1631, 27 jul. 2022. Disponível em: <<https://onlinelibrary.wiley.com/doi/10.1002/vms3.808>>.
- AGERHOLM, J. S.; CHRISTOFFERSEN, M.; SECHER, J. B. M.; NORMANN, A.; PEDERSEN, H. G. Dystocia in cattle and horses: a compilation of historical artworks dedicated to Professor Gerhard Sand (1861–1921). **Acta Veterinaria Scandinavica**, [s. l.], v. 66, n. 1, p. 1–9, 2024.
- BARRACLOUGH, R. A. C.; SHAW, D. J.; BOYCE, R.; HASKELL, M. J.; MACRAE, A. I. The behavior of dairy cattle in late gestation: Effects of parity and dystocia. **Journal of Dairy Science**, [s. l.], v. 103, n. 1, p. 714–722, 2020. Disponível em: <http://dx.doi.org/10.3168/jds.2019-16500>.
- CROCIATI, M.; SYLLA, L.; DE VINCENZI, A.; STRADAIOLI, G.; MONACI, M. How to Predict Parturition in Cattle? A Literature Review of Automatic Devices and Technologies for Remote Monitoring and Calving Prediction. **Animals**, [s. l.], v. 12, n. 3, 2022.
- D’OCCHIO, M. J.; BARUSELLI, P. S.; CAMPANILE, G. Influence of nutrition, body condition, and metabolic status on reproduction in female beef cattle: A review. **Theriogenology**, [s. l.], v. 125, p. 277–284, 2019. Disponível em: <https://doi.org/10.1016/j.theriogenology.2018.11.010>.
- DEKKERS, J. C. M. Optimal breeding strategies for calving ease. **Journal of Dairy Science**, v. 77, n. 11, p. 3441–3453, 1994.
- FORDE, N.; BELTMAN, M. E.; LONERGAN, P.; DISKIN, M.; ROCHE, J. F.; CROWE, M. A. Oestrous cycles in *Bos taurus* cattle. **Animal Reproduction Science**, [s. l.], v. 124, n. 3–4, p. 163–169, 2011. Disponível em: <http://dx.doi.org/10.1016/j.anireprosci.2010.08.025>.
- GONZÁLEZ-LOZANO, M.; MOTA-ROJAS, D.; ORIHUELA, A.; MARTÍNEZ-BURNES, J.; DI FRANCIA, A.; BRAGHIERI, A.; BERDUGO-GUTIÉRREZ, J.; MORA-MEDINA, P.; RAMÍREZ-NECOECHEA, R.; NAPOLITANO, F. REVIEW: Behavioral, physiological, and reproductive performance of buffalo cows during eutocic and dystocic parturitions. **Applied Animal Science**, [s. l.], v. 36, n. 3, p. 407–422, 2020. Disponível em: <https://doi.org/10.15232/aas.2019-01946>.
- HELBLING, I. M.; LUNA, J. A. Progesterone Administration In Planned Reproduction Of Cattle. **International Journal of Medical and Biological Frontiers**, [s. l.], v. 23, n. 1, p. 3829, 2017.

HIEW, M. W. H.; BAIRD, A. N.; CONSTABLE, P. D. Undergoing Cesarean Section Because of Dystocia. [s. l.], v. 252, n. 7, 2018.

HYDBRING, E.; MADEJ, A.; MACDONALD, E.; DRUGGE-BOHOLM, G.; BERGLUND, B.; OLSSON, K. Hormonal changes during parturition in heifers and goats are related to the phases and severity of labour. **Journal of Endocrinology**, [s. l.], v. 160, n. 1, p. 75–85, 1999.

KOJIMA, F. N. The Estrous Cycle in Cattle: Physiology, Endocrinology, and Follicular Waves. **The Professional Animal Scientist**, [s. l.], v. 19, n. 2, p. 83–95, 2003. Disponível em: <https://linkinghub.elsevier.com/retrieve/pii/S1080744615313875>.

LARSON, L. L.; BALL, P. J. H. Regulation of estrous cycles in dairy cattle: A review. **Theriogenology**, [s. l.], v. 38, n. 2, p. 255–267, 1992. Disponível em: <https://linkinghub.elsevier.com/retrieve/pii/0093691X9290234I>.

LONERGAN, P.; FAIR, T.; FORDE, N.; RIZOS, D. Embryo development in dairy cattle. **Theriogenology**, [s. l.], v. 86, n. 1, p. 270–277, 2016. Disponível em: <http://dx.doi.org/10.1016/j.theriogenology.2016.04.040>.

MEE, J. F. Prevalence and risk factors for dystocia in dairy cattle: A review. **The Veterinary Journal**, [s. l.], v. 176, p. 93–101, 2008. DOI: 10.1016/j.tvjl.2007.12.032.

MEKONNEN, M.; MOGES, N. A review on dystocia in cows. **European Journal of Biological Sciences**, [s. l.], v. 8, n. 3, p. 91–100, 2016.

PAVARINI, S. P., SONNE, L., ANTONIASSI, N. A. B., SANTOS, A. S. O., PESCADOR, C. A., CORBELLINI, L. G., & DRIEMEIER, D.. (2008). Anomalias congênitas em fetos bovinos abortados no Sul do Brasil. *Pesquisa Veterinária Brasileira*, 28(3), 149–154.

PESCADOR, C. A., BANDARRA, P. M., ANTONIASSI, N. A. B., SANTOS, A. da S., OLIVEIRA, E. C. de., BARCELLOS, D. E. S. N. de., & DRIEMEIER, D.. (2010). Metodologia aplicada na avaliação de fetos suínos abortados e natimortos. *Pesquisa Veterinária Brasileira*, 30(12), 1058–1063. <https://doi.org/10.1590/S0100-736X2010001200010>

PROUDFOOT, K. L.; JENSEN, M. B.; HEEGAARD, P. M. H.; VON KEYSERLINGK, M. A. G. Effect of moving dairy cows at different stages of labor on behavior during parturition. **Journal of Dairy Science**, [s. l.], v. 96, n. 3, p. 1638–1646, 2013. Disponível em: <http://dx.doi.org/10.3168/jds.2012-6000>.

RATHBONE, M. J.; KINDER, J. E.; FIKE, K.; KOJIMA, F.; CLOPTON, D.; OGLE, C. R.; BUNT, C. R. Recent advances in bovine reproductive endocrinology and physiology and their impact on drug delivery system design for the control of the estrous cycle in cattle. **Advanced Drug Delivery Reviews**, [s. l.], v. 50, n. 3, p. 277–320, 2001.

ROCHE, S. M.; ROSS, J. A.; SCHATZ, C.; BEAUGRAND, K.; ZUIDHOF, S.; RALSTON, B.; ALLAN, N.; OLSON, M. Impact of Dystocia on Milk Production, Somatic Cell Count, Reproduction and Culling in Holstein Dairy Cows. **Animals**, [s. l.], v. 13, n. 3, p. 1–8, 2023.

SOARES, S. R. V.; REIS, R. B.; DIAS, A. N. Fatores de influência sobre o desempenho

reprodutivo em vacas leiteiras. **Arquivo Brasileiro de Medicina Veterinária e Zootecnia**, [s. l.], v. 73, n. 2, p. 451–459, 2021.

TSAOUSIOTI A, PRAXITELOUS A, KOK A, KIOSSIS E, BOSCO C, TSOUSIS G. Associação entre medidas da vaca e do bezerro com distocia geral e fetopélvica em novilhas da raça Holandesa. **Journal of Dairy Research** . 2023;90(3):261-268. doi:10.1017/S0022029923000468

UMER, M.; SYED, S. F.; BUNESH; SHAH, Q. A.; KAKAR, I. U. PATHOGENESIS, TREATMENT AND CONTROL OF BOVINE CLINICAL ENDOMETRITIS: A REVIEW. **Pakistan Journal of Agriculture, Agricultural Engineering and Veterinary Sciences**, [s. l.], v. 38, n. 1, p. 57–64, 2022. Disponível em: <https://pjaaevs.sau.edu.pk/index.php/ojs/article/view/601>.

VAN DONKERSGOED, J. *et al.* The predictive value of pelvimetry in beef cattle. *Canadian Journal of Veterinary Research*, v. 57, n. 3, p. 170–175, 1993.

WELDEYOHANES, G. Dystocia in Domestic Animals and its Management. **International Journal of Pharmacy & Biomedical Research**, [s. l.], v. 7, n. 3, p. 1–11, 2020. DOI: 10.18782/2394-3726.1089